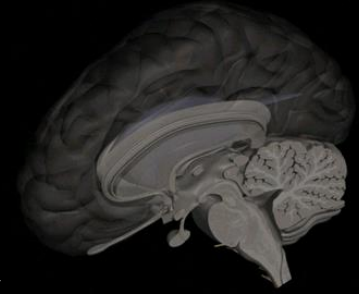


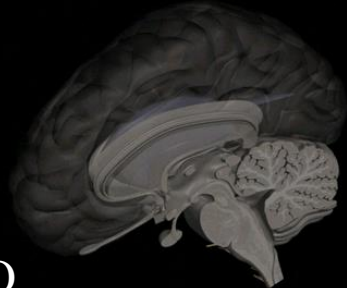
NEUROLOGÍA NEONATAL

DR. PATRICIO GUERRA
NEURÓLOGO INFANTIL Y ADOLESCENTES
MAGÍSTER NEUROCIENCIAS
ESCUELA DE MEDICINA UNIVERSIDAD SAN SEBASTIÁN PUERTO MONTT

CONTENIDOS A DOMINAR POR LOS ESTUDIANTES:



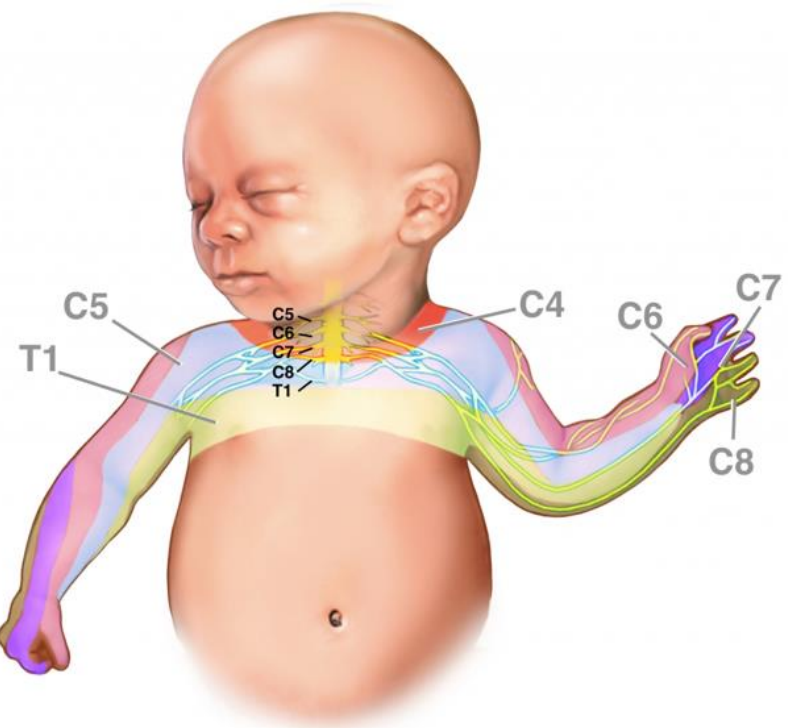
- SOSPECHA PRECOZ Y MANEJO INICIAL DE PARÁLISIS BRAQUIAL
- SOSPECHA, DETECCIÓN TEMPRANA Y MANEJO ADECUADO HIPOGLICEMIA NN
- IDENTIFICAR ENCEFALOPATÍA HIPÓXICA NN Y DERIVAR OPORTUNAMENTE
- SER CAPAZ DE IDENTIFICAR CONVULSIONES NN EN FORMAS CLÁSICAS, SUTILES Y EQUIVALENTES CONVULSIVOS
- SER CAPAZ DE IDENTIFICAR UN RN HIPOTÓNICO Y MANEJO INICIAL
- SER CAPAZ DE DIAGNOSTICAR MICROCEFALIA EN RN Y MANEJO INICIAL
- SER CAPAZ DE IDENTIFICAR MACROCEFALIA EN RN Y MANEJO INICIAL
- CONOCER LAS PRINCIPALES ALTERACIONES DE FORMA CRÁNEO NEONATAL
- SER CAPAZ DE PLANTEAR LA SOSPECHADE EIM EN RN



LESIONES NEONATALES DEL PLEXO BRAQUIAL

PLEXO BRAQUIAL: ORIGINA INERVACIÓN MUSCULATURA HOMBRO Y TODA LA EXTREMIDAD SUPERIOR, COMPRENDE RAÍCES C5-C6-C7-C8-T1

COMPLICACIÓN OBSTÉTRICA FRECUENTE, PARTOS PROLONGADOS, DISTOCIA HOMBRO, CON ESTIRAMIENTO RAÍCES C5-C8



BRACHIAL PLEXUS INJURY

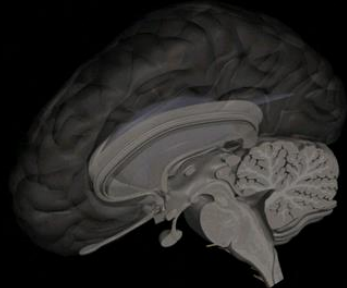
Brachial plexus

Symphysis pubis

Excessive traction

Torn nerve endings at the base of the spinal cord

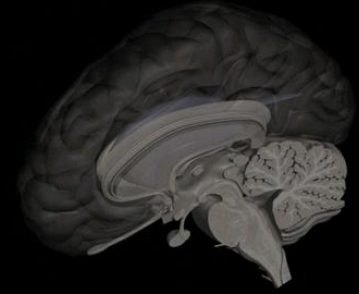
Stretched nerves of the brachial plexus



LESIONES NEONATALES DEL PLEXO BRAQUIAL

- INCIDENCIA 1/1.000 RN
- RESOLUCIÓN COMPLETA 75% A LOS 3-4 MESES DE EDAD
- 10 A 20% DESARROLLARÁ LIMITACIONES FUNCIONALES A LARGO PLAZO
- LESIÓN PLEXO BRAQUIAL SUPERIOR (C5-C6-C7): PARÁLISIS DE ERB (80%)
- LESIÓN PLEXO BRAQUIAL INFERIOR (C8-T1): PARÁLISIS DE KLUMPKE (4%)
- HABITUALMENTE UNILATERAL (5% BILATERAL), MAYORÍA DE CASOS EN ESD
- SIEMPRE BUSCARLA EN LA EVOLUCIÓN DE FRACTURA DE CLAVÍCULA
- SOSPECHAR PARÁLISIS BRAQUIAL EN POSTURA ASIMÉTRICA DE EXTREMIDADES SUPERIORES, MORO ASIMÉTRICO, FLACCIDEZ DE EESS, FALTA DE REFLEJO DE PRENSIÓN PALMAR, DISMINUCIÓN DE REFLEJOS BICIPITAL Y/O TRICIPITAL
- SIEMPRE EXAMINAR EXTREMIDAD INFERIOR IPSILATERAL (¿HEMIPARESIA?)
- IMPORTANCIA DEL DIAGNÓSTICO Y MANEJO PRECOZ

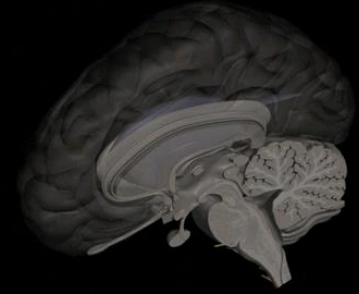
LESIONES NEONATALES DEL PLEXO BRAQUIAL



ANTE SOSPECHA CLÍNICA DE LESIÓN DEL PLEXO BRAQUIAL:

- DERIVACIÓN (NEUROLOGÍA-FISIATRÍA)
- REHABILITACIÓN MOTORA PRECOZ (KINESIOLOGÍA-FAMILIA)
- EVITAR TRACCIÓN DEL BRAZO AFECTADO, EN ESPECIAL AL (DES)VESTIRLO
- FAVORECER POSICIÓN CÓMODA DE EXTREMIDAD, EVITAR DOLOR INICIAL
- MOVILIZACIÓN PRECOZ
- EVITAR CONTRACTURAS
- SIEMPRE EXAMINAR AMBAS EXTREMIDADES Y DETERMINAR CLÍNICA DE COMPROMISO DE “PRIMERA” O “SEGUNDA” MOTONEURONA

HIPOGLICEMIA NEONATAL



-GLICEMIA MENOR A 45 mg/dL

-ALTERACIÓN METABÓLICA MÁS FRECUENTE EN RN

-GLUCOSA ES LA PRINCIPAL Y CASI EXCLUSIVA FUENTE DE ENERGÍA DEL SNC

-IMPORTANTES SECUELAS NEUROLÓGICAS A CORTO Y LARGO PLAZO

-ALTA SENSIBILIDAD DEL CEREBRO NEONATAL FRENTE A HIPOGLICEMIA

-ESTAR ATENTO FRENTE A POBLACIÓN DE RIESGO:

PREMATUROS

HIJO MADRE DIABÉTICA

BAJO PESO NACIMIENTO

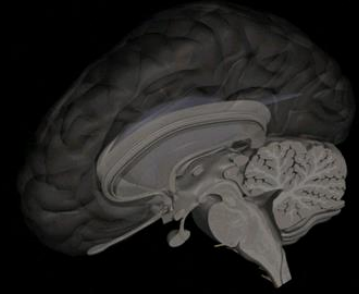
RCIU

RN MACROSÓMICOS

RN ASFIXIADOS

PATOLOGÍA NN GRAVE

HIPOGLICEMIA NEONATAL



-SÍNTOMAS Y SIGNOS CLÍNICOS ANTE LOS CUALES SOSPECHAR HIPOGLICEMIA

HIPOTONÍA

PALIDEZ

HIPOACTIVIDAD

TEMBLOR

SUCCIÓN DÉBIL

LETARGO

CIANOSIS

APNEA

HIPOTERMIA

CONVULSIONES

INESTABILIDAD HEMODINÁMICA O CARDIOVASCULAR

IRRITABILIDAD

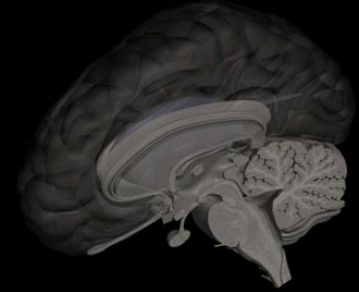
TAQUICARDIA

DIAFORESIS

NÁUSEAS Y VÓMITOS

ASINTOMÁTICO

HIPOGLICEMIA NEONATAL



-SOSPECHA INICIAL: HEMOGLUCOTEST Y CONFIRMACIÓN

-RN CONSCIENTE: EVENTUALMENTE USO DE SOLUCIONES ORALES AZÚCAR

-IDEALMENTE OBTENCIÓN VÍA VENOSA Y ADMINISTRACIÓN DE GLUCOSA IV

-SUERO GLUCOSADO 10%: 2 a 3 mL/k/iv (200-300 mg/k) BOLO ENDOVENOSO

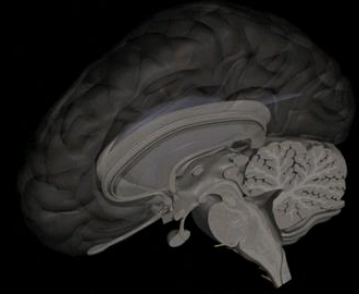
-POSTERIORMENTE INFUSIÓN CONTÍNUA ASEGURANDO APOORTE DE GLUCOSA A DOSIS DE 5 MG/K/MINUTO (6 A 8 MG/K/MINUTO EN PREMATUROS)

Agent	Dosing	Administration	Side Effects*
Dextrose	4-8 mg/kg/min ⁵ (max: 20-30 mg/kg/min ²⁰)	Continuous infusion	
Diazoxide	10-15 mg/kg/day ^{25,36-38}	Orally (once every 8 hr)	Hirsutism, heart failure ^{39,40} fluid retention, nausea, vomiting
Glucagon	Bolus: 200 mcg/kg ²⁵ 1 mg/day ^{25,27}	Intermittent infusion Continuous infusion	Hyponatremia ²⁸ , thrombocytopenia ²⁸
Glucocorticoids			Growth suppression, hypertension
Dexamethasone	0.25 mg/kg ²⁸ 1-2.5 mg/kg/dose ^{30,31}	Intravenous (once every 12 hr) Intravenous (once every 6 hr)	
Hydrocortisone	50 mg/m ² /day		
Nifedipine	Initial: 0.25-0.3 mg/kg/day Final: 0.5-0.8 mg/kg/day ^{24,42-48}	Orally (once every 8 hr)	None reported
Octreotide	7-12 mcg/kg/day ⁴² (max: 40 mcg/kg/day ⁴²⁻⁴⁴)	Subcutaneous (every 4-6 hr) May be given continuously IV	Cholelithiasis ⁴³

hr, hours; IV, intravenous; max, maximum

*Adverse events listed are not all inclusive. Those reported have been described in patients receiving these agents for the treatment of hypoglycemia.

ENCEFALOPATÍA HIPÓXICO-ISQUÉMICA NEONATAL

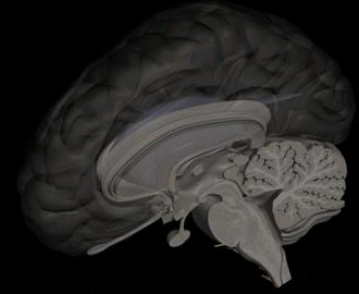


CONJUNTO DE SIGNOS NEUROLÓGICOS QUE APARECE INMEDIATAMENTE DESPUÉS DEL PARTO TRAS UN EPISODIO DE ASFIXIA PERINATAL Y QUE SE CARACTERIZA POR UN DETERIORO DEL ALERTA, ALTERACIONES DEL TONO MUSCULAR Y EN LAS RESPUESTAS MOTORAS, ALTERACIONES DE LOS REFLEJOS Y, EN OCASIONES, CONVULSIONES.

SE PRODUCE COMO CONSECUENCIA DE LA DEPRIVACIÓN DE OXÍGENO AL CEREBRO, BIEN POR HIPOXEMIA ARTERIAL O POR ISQUEMIA CEREBRAL .

EL CONTEXTO GLOBAL DE LA EHI ES EL DE UN RECIÉN NACIDO ASFIXIADO QUE HA NACIDO CON LOS ANTECEDENTES DE “SUFRIMIENTO FETAL”.

POR LO TANTO, LA ENCEFALOPATÍA HIPÓXICO-ISQUÉMICA HABITUALMENTE DEBERÍA ESTAR RELACIONADA A UN RECIÉN NACIDO ASFIXIADO PRE-INTRA-POST PARTO, SIN EMBARGO DEBEN DE ESTABLECERSE CRITERIOS FORMALES PARA PLANTEAR UNA ASFIXIA PERINATAL COMO CAUSANTE DE SECUELAS NEUROLÓGICAS RELEVANTES

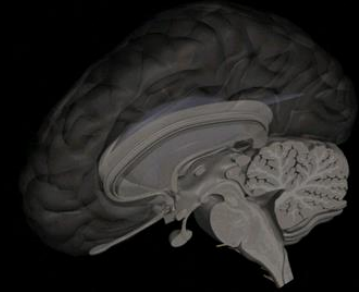


Asfixia Perinatal: Criterios Diagnósticos

Se recomienda catalogar como asfixia solo si se cumplen los siguientes criterios (todos)

- PH en gas de Cordón, de Arteria Umbilical, menor de 7**
- Puntaje en Test de APGAR de 0 a 3 a los 5 minutos de vida**
- Manifestaciones clínicas de Encefalopatía Neonatal**
- Disfunción Orgánica Multisistémica**

ENCEFALOPATÍA HIPÓXICO-ISQUÉMICA NEONATAL



CLASIFICACIÓN DE SARNAT: EHI GRADOS I-II-III EVALUACIÓN CLÍNICA Y EEG QUE PERMITE ADOPTAR CONDUCTAS EN LO TERAPÉUTICO Y DEFINIR PRONÓSTICO

Tabla 4.4. Estadios clínicos de la encefalopatía hipoxicoisquémica modificada por Samat

	Estadio 1	Estadio 2	Estadio 3
Conciencia	Irritable, hiperalerta	Letargo	Coma
Tono muscular	Normal	Hipotonía	Flacidez
Reflejos tendinosos	Aumentados	Aumentados	Deprimidos o ausentes
Clonus	Presente	Presente	Ausente
Reflejo succión	Activo	Débil	Ausente
Reflejo Moro	Exagerado	Incompleto	Ausente
Reflejo prehensión	Normal, exagerado	Exagerado	Ausente
Reflejo oculocefálico	Normal	Hiperactivo	Reducido, ausente
Pupilas	Dilatadas	Contraídas	Variables o fijas
Respiración	Regular	Variable	Apneas
Frecuencia cardíaca	Normal, taquicardia	Bradicardia	Bradicardia
Convulsiones	No	Comunes	Raras
EEG	Normal	Bajo voltaje o período paroxístico	Periódico o isoelectrico
Duración	24 h	De 2 - 12 días	De horas a semanas

**SARNAT I: 100% NORMALES HASTA
LOS 8 AÑOS DE EDAD**

**SARNAT II: 80% NORMALIDAD
5% MORTALIDAD
15% SECUELAS
NEUROLÓGICAS**

**SARNAT III: MUERTE 75%
SOBREVIVIENTES 100%
SECUELAS NEUROLÓGICAS**

ENCEFALOPATÍA HIPÓXICO-ISQUÉMICA NEONATAL

DIAGNÓSTICO DIFERENCIAL

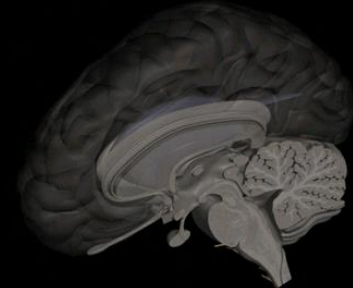
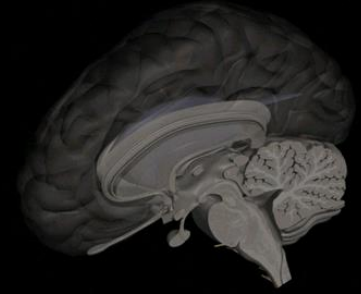


Tabla IV. Diagnóstico Diferencial de la EHI

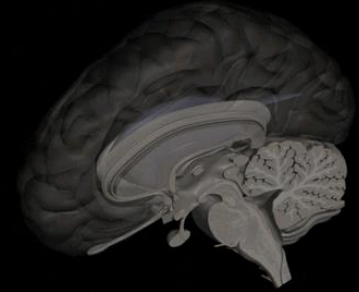
	Antecedentes familiares	Antecedentes Personales	Examen Físico	Inicio de la disfunción Neurológica	Disfunción Multiorgánica
EHI Perinatal	En general sin interés	Estado fetal preocupante Evento hipóxico centinela Acidosis fetal (ph <7,00), DB ≥ 16 Puntuaciones de Apgar 5' < 3. Fracaso para iniciar movimientos respiratorios espontáneos	Soplo tricuspídeo	Precoz. Desde el nacimiento.	Disfunción renal, pulmonar, cardíaca, hepática y gastro-intestinal. Coagulopatía de consumo. SIADH
Encefalopatía Hemorrágica o traumática	Madre en tratamiento con anticoagulantes. Enfermedades hemorrágicas familiares	Presentación anómala, Parto Acelerado o excesivamente largo. Parto instrumental: fórceps o ventosa. Extracción dificultosa.	Petequias, equímosis, cefalo-hematoma, hematoma sub-galeal. Marcada deformación del cráneo al nacimiento. Sangrado umbilical y por venopunciones	Súbita o progresiva rápida (primeras 72 horas)	Anemización Coagulopatía de consumo Ocasionalmente shock hipovolémico
Encefalopatía Metabólica	Consanguinidad Hermanos anteriores fallecidos	Convulsiones fetales en hiperglicemia no cetósica, dependencia a piridoxina y . Vómitos, pobre tolerancia, rechazo del alimento, hipoactividad	Rasgos dismórficos menores, taquipneapolipnea, hipo. Orina de olor especial Nistagmus, flutter ocular y opsoclonía antes del coma. Cataratas. Hepatomegalia	Periodo libre de manifestaciones y posteriormente deterioro progresivo lento (días): letargia-estupor-coma.	Trastornos respiratorios: hiperventilación por acidosis metabólica acusada o alcalosis respiratoria. Hepatomegalia
Encefalopatía Infecciosa	Sin interés o madre portadora de streptococo del grupo B	Factores de riesgo infeccioso Lesiones herpéticas en genitales maternos	Hipertermia o hipotermia Infecciones cutáneas, vesículas	Progresiva rápida (herpes) o lenta (bacteriana)	Las asociadas a sepsis. Los signos neurológicos predominan en la sepsis tardía.
Encefalopatía por Intoxicación	Sin interés	Administración de barbitúricos Anestésicos locales a la madre durante el parto	No hallazgos relevantes Marcas de punción en cuero cabelludo	Súbita o muy rápida Precoz. Desde el nacimiento	Ninguna Ninguna



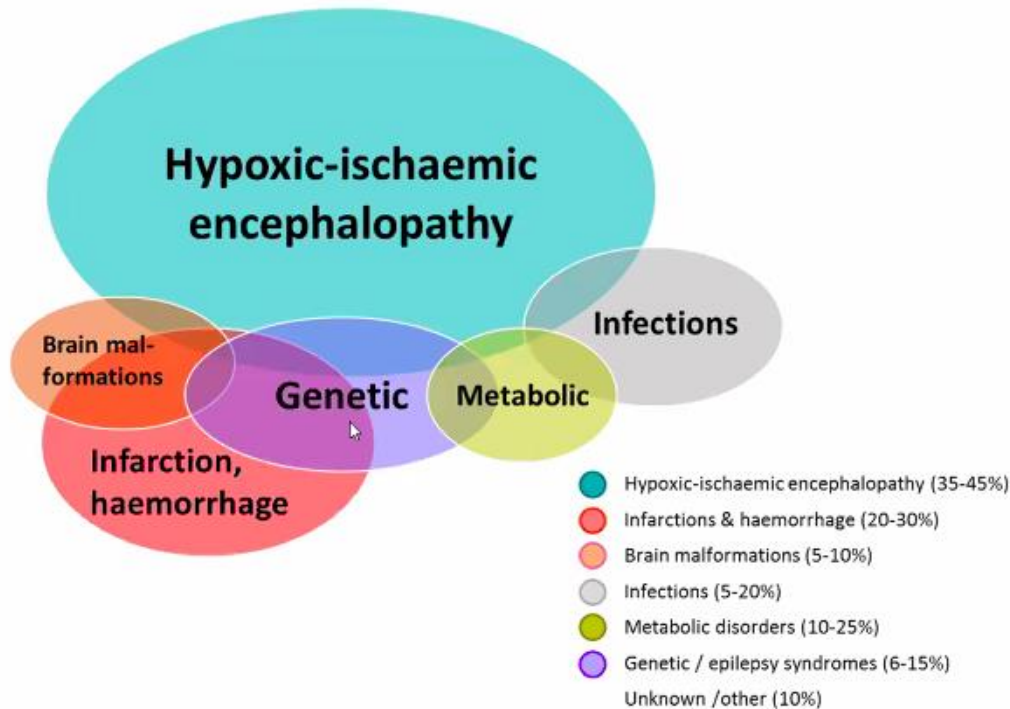
CONVULSIONES NEONATALES

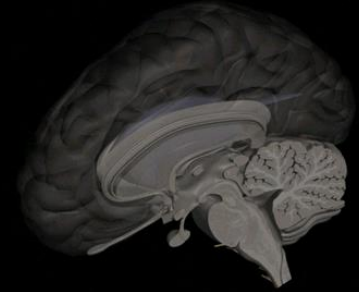
-EN EL CEREBRO INMADURO DEL RECIÉN NACIDO AÚN HAY CIRCUITOS Y NEUROTRANSMISORES QUE ESTÁN EN DESARROLLO, POR LO QUE LA CLÍNICA QUE ORIGINAN DESCARGAS NEURONALES EXCESIVAS Y SINCRÓNICAS, NO SIEMPRE VAN A MANIFESTARSE COMO LAS CLÁSICAS CRISIS TÓNICAS, CLÓNICAS TÓNICO-CLÓNICO GENERALIZADAS, DESTACANDO LAS LLAMADAS CRISIS “SUTILES” O “EQUIVALENTES CONVULSIVOS” (CHUPETEO-PEDALEO-SUCCIÓN-AUTONÓMICAS).

Ver video: <https://www.youtube.com/watch?v=kaBe7xGPG8o>

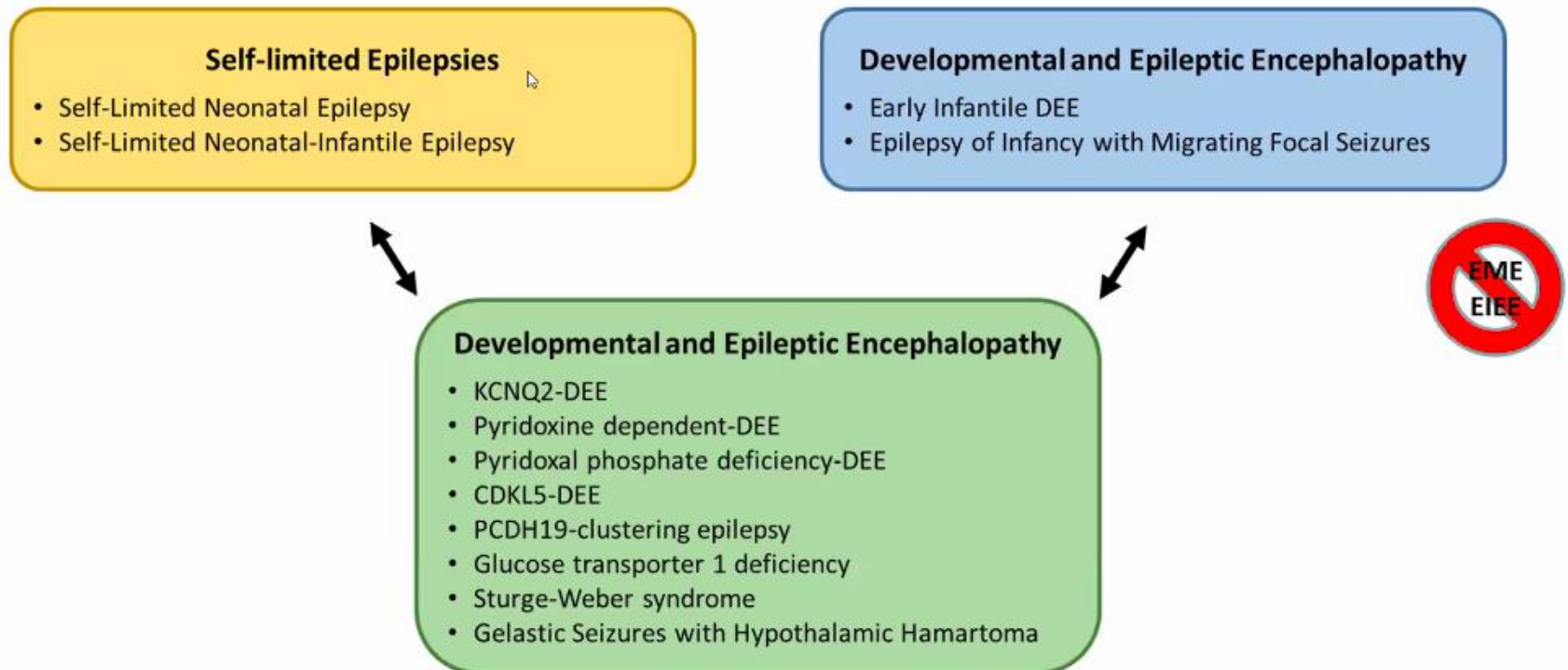


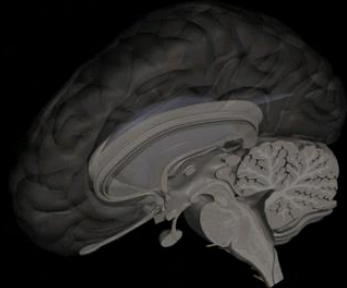
Etiologies Associated with Neonatal Seizures





Epilepsy Syndromes that May Begin in the Neonatal Period





CONVULSIONES NEONATALES

-POR LO TANTO, ES MUY IMPORTANTE LA SOSPECHA DIAGNÓSTICA

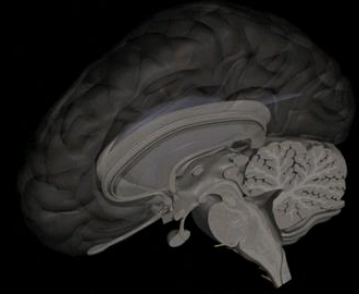
-IMPORTANTE IDENTIFICAR RN EN RIESGO:

- ANTECEDENTES FAMILIARES
- RN + EHI
- RN CON PATOLOGÍA SNC
- COMPROMISO CONCIENCIA
- DETERIORO GENERAL
- COMPROMISO SISTÉMICO GLOBAL
- PREMATUROS (RIESGO DAÑO SNC)

-IMPLEMENTACIÓN MONITOREO AMPLITUD INTEGRADA CONTÍNUA EEG O VIDEO MONITOREO EEG O EEG PROLONGADO

-IMPORTANTE MANEJO ADECUADO Y “AGRESIVO” DE CRISIS Y LA CAUSA DE ESTAS

HIPOTONÍA NEONATAL



-CONSIDERAR CONTEXTO PREVIO E INTRAPARTO

-FRENTE A UN RECIÉN NACIDO HIPOTÓNICO NO SÓLO PENSAR EN UNA ASFIXIA

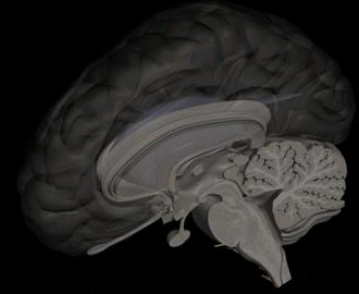
-SIEMPRE PENSAR EN QUE LA HIPOTONÍA PUEDE ESTAR DENTRO DE UN CONTEXTO “SISTÉMICO”: SEPSIS, HIPOGLICEMIA, HIPOCALCEMIA, HIPOMAGNESEMIA, MENINGITIS O ENCEFALITIS NEONATAL, ERROR INNATO DEL METABOLISMO, INTOXICACIÓN POR FÁRMACOS, GENOPATÍAS, ETC.

-CUANDO ESTO SE HA DESCARTADO: PENSAR EN CAUSAS NEUROLÓGICAS

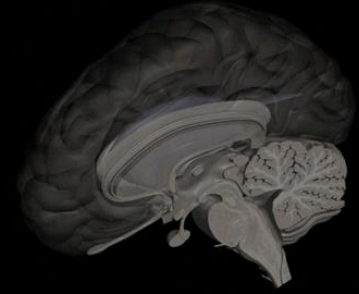
-HIPOTONÍA DE ORIGEN CENTRAL: HABITUALMENTE ASOCIADAS A SIGNOS O SÍNTOMAS DEL SNC (CONVULSIONES, FOCALIDAD NEUROLÓGICA, MICRO-MACROCEFALIA), ALTERACIONES ANATÓMICAS CEREBRALES, HEMORRAGIAS INTRACEREBRALES (PT-PARTO TRAUMÁTICO) O ASFIXIA NN

-HIPOTONÍA DE ORIGEN PERIFÉRICO: ANTECEDENTES DE DISMINUCIÓN DE MOVIMIENTOS FETALES, CONTRACTURAS ARTICULARES AL NACER, AUSENCIA DE SIGNOLOGÍA DEL SNC, PRESENTE DESDE EL MOMENTO DE NACER, CLÍNICA MIOPÁTICA-NEUROPÁTICA

HIPOTONÍA NEONATAL



- CONSIDERAR QUE LA CREATINKINASA (CK) NORMALMENTE ESTÁ ELEVADA EN EL PERÍODO NEONATAL, POR LO QUE NO ES SINÓNIMO DE MIOPATÍA
- HAY CONDICIONES MATERNAS QUE PUEDEN ASOCIARSE A HIPOTONÍA LOS PRIMEROS DÍAS DE VIDA (MIASTENIA GRAVIS MATERNA) O EN FORMA MÁS PERMANENTE (DISTROFIA MIOTÓNICA), POR LO QUE SIEMPRE ES RECOMENDADO TOMAR UNA BUENA HISTORIA CLÍNICA FAMILIAR Y EXAMINAR A PADRES
- SI ESTAMOS FUERA DEL CONTEXTO DE UNA ENFERMEDAD SISTÉMICA GRAVE O UNA ASFIXIA PERINATAL, INTERCONSULTAR A NEUROLOGÍA PARA INICIAR ESTUDIO ETIOLÓGICO
- INDEPENDIEMENTE DE LA CAUSA, SIEMPRE INICIO PRECOZ DE MANEJO TERAPÉUTICO NEUROMUSCULAR (KINESIOTERAPIA, TERAPEUTA OCUPACIONAL, FONOAUDILOGÍA PARA ENTRENAMIENTO SUCCIÓN Y DEGLUCIÓN)
- CUALQUIER ALTERACIÓN DE LA VÍA MOTORA O CAUSAS GENÉTICAS PUEDEN DETERMINAR HIPOTONÍA NEONATAL



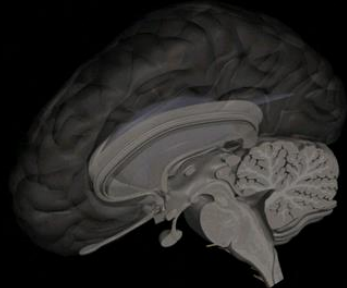
MICROCEFALIA EN RECIÉN NACIDOS

-CONSIDERAR EDAD GESTACIONAL, EN PREMATUROS CONSULTAR EN CURVAS DE CRECIMIENTO INTRACRANEAL INTRAUTERINO USADO POR ECOGRAFISTAS

-PESE A LO ANTERIOR, NO OLVIDAR QUE HAY PATOLOGÍAS QUE GENERAN RETRASO DE CRECIMIENTO INTRAUTERINO + MICROCEFALIA

-PRINCIPALES ETIOLOGÍAS: GENÉTICA
TORCH
MALFORMACIONES DEL SNC
LESIONES HIPÓXICO-ISQUÉMICAS IN UTERO
TÓXICOS EN GESTACIÓN

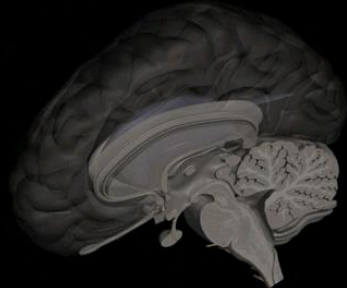
-ESTUDIO : ENFOQUE CLÍNICO INICIAL COMPLETO PACIENTE Y FAMILIA
FONDO DE OJO POR OFTALMOLOGÍA
TAC CEREBRAL SIN CONTRASTE-ECO CEREBRAL
ESTUDIO BÁSICO ERRORES INNATOS DEL METABOLISMO
CARIOGRAMA MOLECULAR
ESTUDIO TORCH



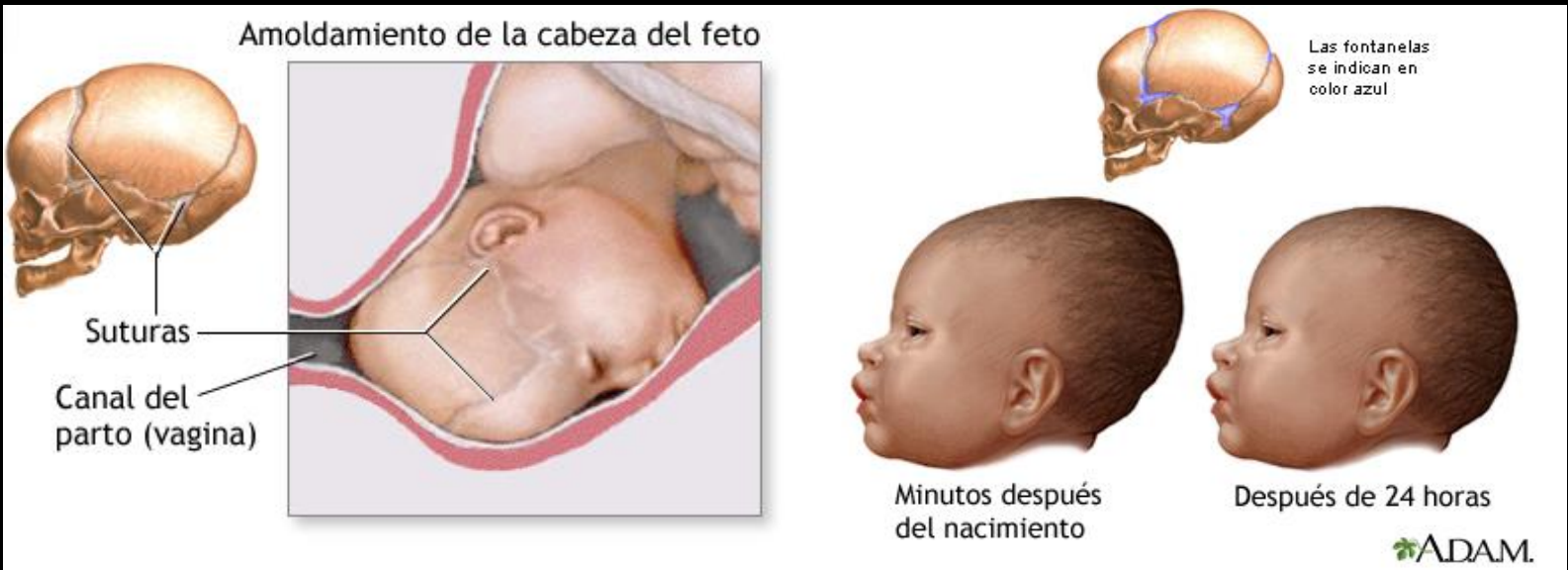MACROCEFALIA EN RECIÉN NACIDOS

- CONSIDERAR PESO DE NACIMIENTO (RN MACROSÓMICOS), NO OLVIDANDO QUE MUCHAS PATOLOGÍAS GENÉTICAS CAUSAN MACROCEFALIA Y MACROSOMÍA
- CONSIDERAR HISTORIA FAMILIAR Y PERÍMETRO CRANEAL PADRES
- AÚN EN NIÑOS ASINTOMÁTICOS, DESCARTAR UNA HIDROCEFALIA CON USC
- SI EL PACIENTE ES ASINTOMÁTICO, OBSERVAR EVOLUCIÓN
- SI EL PACIENTE ES SINTOMÁTICO NEUROLÓGICAMENTE: EVENTUAL TAC CEREBRAL Y ESTUDIO DE ERRORES INNATOS DEL METABOLISMO
- PRIMA EL SEGUIMIENTO CLÍNICO Y DE EVOLUCIÓN DEL PERÍMETRO CRANEAL
- SIEMPRE ATENTOS A CLÍNICA DE HIPERTENSIÓN ENDOCRANEAL
- EN RN NO OLVIDAR LA POSIBILIDAD DE HEMORRAGIA INTRACRANEAL, EIM O HIDROCEFALIA DADA LA GRAVEDAD DE UN DIAGNÓSTICO TARDÍO

ALTERACIONES DE LA FORMA DEL CRÁNEO EN RECIÉN NACIDOS



-LA GRAN MAYORÍA CORRESPONDE AL FENÓMENO DENOMINADO “DEFORMIDAD PLÁSTICA DEL CRÁNEO” PRODUCTO DEL TRAUMA DEL PARTO

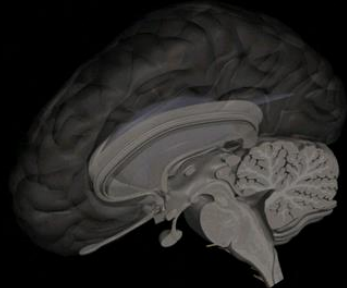


-CONSIDERAR TAMBIÉN DEFORMIDADES POR BOLSA SEROSANGUÍNEA (CAPUT SUCEDANEUM): EDEMA DEL CUERO CABELLUDO POR LA PRESIÓN DEL TRABAJO DE PARTO, SE EXTIENDE SOBRE LA LÍNEA DE SUTURA Y PUEDE SER EXTENSO

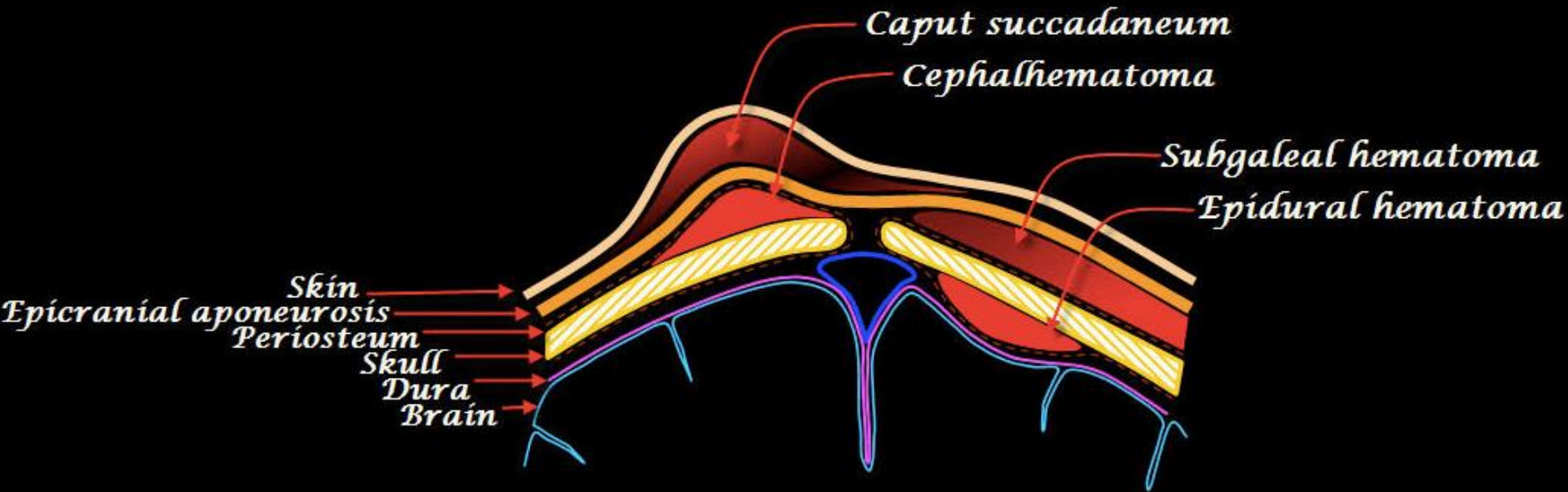
-CABALGAMIENTO DE SUTURAS

-CONSIDERAR CUADROS GENÉTICOS

ALTERACIONES DE LA FORMA DEL CRÁNEO EN RECIÉN NACIDOS

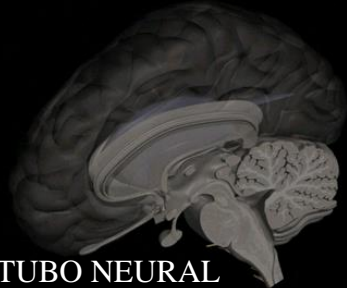


-CEFALOHEMATOMAS: SANGRE SUBPERIÓSTICA O SUBAPONEURÓTICA, CONFINADO A UNA SUTURA , CALCIFICAN PUDIENDO ORIGINAR PROMINENCIAS

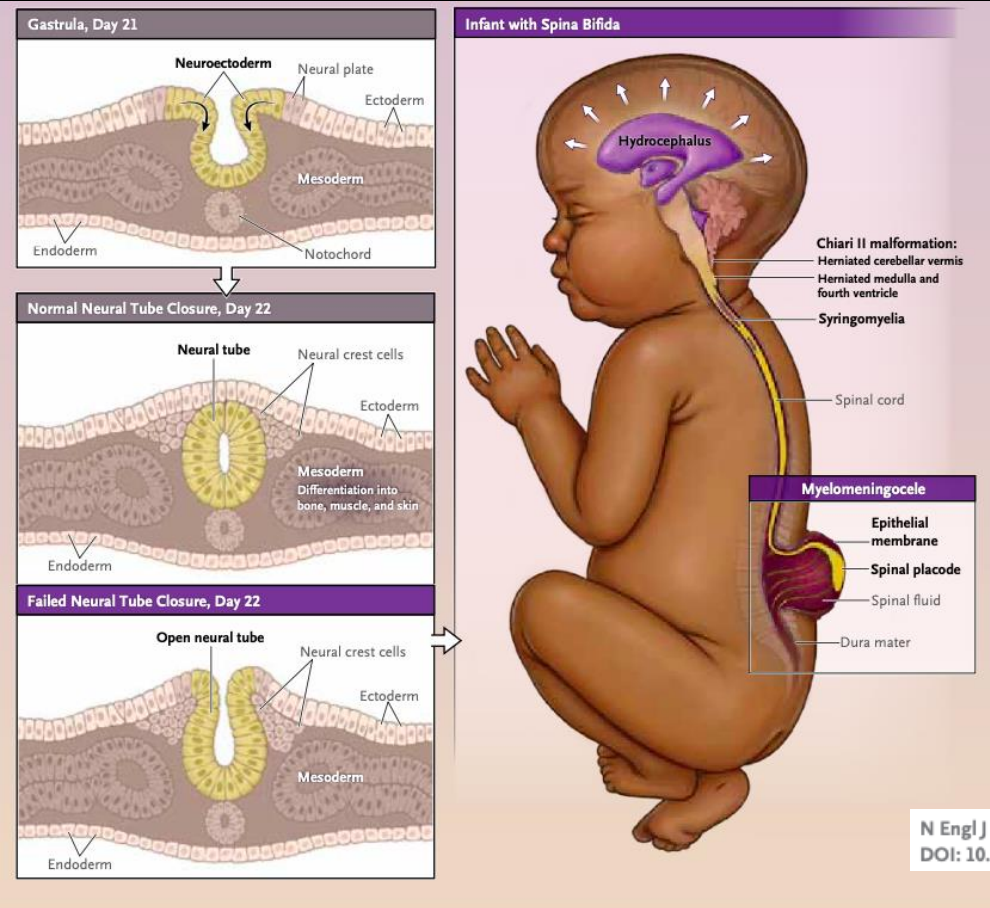


-HEMATOMA SUBGALEAL: ENTRE LA APONEUROSIS Y EL PERÍOSTEO, ATRAVIESA LAS SUTURAS, PUEDE SER MUY EXTENSO, EVOLUCIONAN ESPONTÁNEAMENTE

ALTERACIONES DE CIERRE DEL TUBO NEURAL (DISRAFIAS ESPINALES)



LAS DISRAFIAS ESPINALES SE ENCUENTRAN DENTRO DE LAS MALFORMACIONES CONGÉNITAS OCASIONADAS POR DEFECTOS DEL TUBO NEURAL, DENTRO DE ELLAS LA A **ESPINA BÍFIDA** CORRESPONDE A UNA FALLA QUE INCLUYE PIEL, TEJIDOS BLANDOS Y ARCOS VERTEBRALES, CON EXPOSICIÓN DEL CANAL, PRODUCTO DE UNA FALLA DEL CIERRE DEL EXTREMO CAUDAL DEL TUBO NEURAL QUE PUEDE PRESENTARSE A LO LARGO DE LA COLUMNA VERTEBRAL, SIENDO MÁS FRECUENTE EN LAS REGIONES LUMBAR Y SACRA

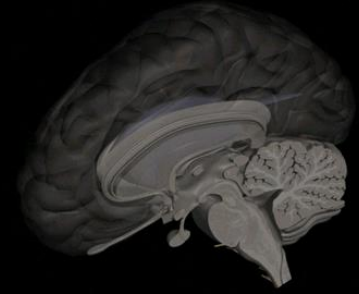


PREVALENCIA: 4/10.000 RN (CHILE)
 PROFILAXIS ÁCIDO FÓLICO
 DIAGNÓSTICO PRENATAL
 ESPINA BÍFIDA ABIERTA
 ESPINA BÍFIDA CERRADA(OCULTA)

N Engl J Med 2022;387:444-50.
 DOI: 10.1056/NEJMra2116032

Figure 1. Diagrams of Normal and Failed Neurulation and an Infant with Spina Bifida. Primary neurulation (left) is the process by which the neural plate folds into a tube to form the brain and the spinal cord. Failure of the caudal neural plate to neurulate results in a myelomeningocele (spina bifida). The diagram of the infant with spina bifida (right) shows an unrepaired myelomeningocele, a Chiari II malformation, and cervical syringomyelia. The white arrows show that the cerebral ventricles are enlarged from increased intracranial pressure, resulting in hydrocephalus. Hydrocephalus in infants causes increased head circumference and a bulging fontanelle (not shown).

ALTERACIONES DE CIERRE DEL TUBO NEURAL (DISRAFIAS ESPINALES)



ESPIÑA BÍFIDA ABIERTA O QUIÍSTICA

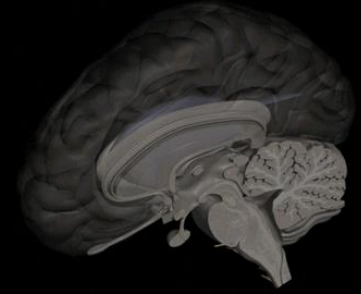
SU CARACTERÍSTICA ES LA HERNIACIÓN (QUISTE) DE ELEMENTOS NEURALES A TRAVÉS DEL DEFECTO ÓSEO Y LA PIEL, QUE CORRESPONDE AL MIELOMENINGOCELE Y MENINGOCELE CON UN 85% DEL TOTAL DE ESPINAS BÍFIDAS

-EL **MENINGOCELE** REPRESENTA AL 15% DE LAS DISRAFIAS ABIERTAS, SU UBICACIÓN PREFERENTE ES LUMBOSACRA Y RARA VEZ SE ACOMPAÑA DE HIDROCEFALIA, MUY OCASIONALMENTE SON CERVICALES, PRESENTÁNDOSE EN ESTOS CASOS HIDROCEFALIA SECUNDARIA FRECUENTE. SE CARACTERIZA POR HERNIACIÓN DE LAS MENINGES A TRAVÉS DEL ARCO VERTEBRAL EN UN SACO SIN CONTENIDO DE MEDULA ESPINAL NI ELEMENTOS NEURALES, LA MÉDULA Y RAÍCES NERVIOSAS MANTIENEN SU POSICIÓN NORMAL.

EN EL CASO QUE LA PIEL QUE LOS CUBRE SE MANTIENE SANA SU CORRECCIÓN QUIRÚRGICA ES ELECTIVA PRECOZ, SI ÉSTA SE ROMPE O ESTÁ CUBIERTA POR EPITELIO DELGADO LA CIRUGÍA ES URGENTE. NO PRESENTAN DÉFICIT NEUROLÓGICO MEDULAR Y TAMPOCO DEFORMIDADES DE LAS EXTREMIDADES INFERIORES, SU TRATAMIENTO ES SIEMPRE QUIRÚRGICO, TIENEN BUEN PRONÓSTICO FUNCIONAL.

– EL **MIELOMENINGOCELE**, REPRESENTA AL 80-85% DE LAS DISRAFIAS ABIERTAS, SU LOCALIZACIÓN PUEDE SER DORSOLUMBAR O LUMBAR EN MÁS DEL 50% DE LOS CASOS, LUMBOSACRO EN EL 25% Y CERVICAL O DORSAL EN SÓLO EL 10%. SE CARACTERIZA POR PRESENTAR LAS RAÍCES NERVIOSAS O MÉDULA ESPINAL EN UN SACO MENÍNGEO. LA MÉDULA MAL FORMADA GENERALMENTE ESTÁ EXPUESTA EN LA LÍNEA MEDIA DEL QUISTE DE LCR QUE LA LEVANTA, CORRESPONDE A LA MAYORÍA DE LAS DISRAFIAS ESPINALES. DEBIDO AL DAÑO MEDULAR HAY DÉFICIT MOTOR Y SENSITIVO, GENERALMENTE ASIMÉTRICO, JUNTO A DEFORMACIONES CONGÉNITAS DE LAS EXTREMIDADES INFERIORES. LAS MANIFESTACIONES CLÍNICAS DEPENDEN DEL NIVEL DE LA MIELOMENINGOCELE, PUDIENDO PRESENTAR DISTINTOS NIVELES DE PARAPLEJIA FLÁCIDA Y ARREFLEXICA, ALTERACIONES DE LA SENSIBILIDAD Y TRASTORNOS DE ESFÍNTERES (DISFUNCIÓN VESICAL E INCONTINENCIA VESICAL). LA MAYORÍA PRESENTA HIDROCEFALIA SECUNDARIA Y APROXIMADAMENTE EL 50% HIDROCEFALIA CONGÉNITA GRAVE, LO QUE PERMITE EL DIAGNÓSTICO ECOGRÁFICO, AL IGUAL QUE LA DISGRAFIA, EL OTRO 50% DESARROLLA HIDROCEFALIA POSTERIOR A LA OPERACIÓN DE LA LESIÓN

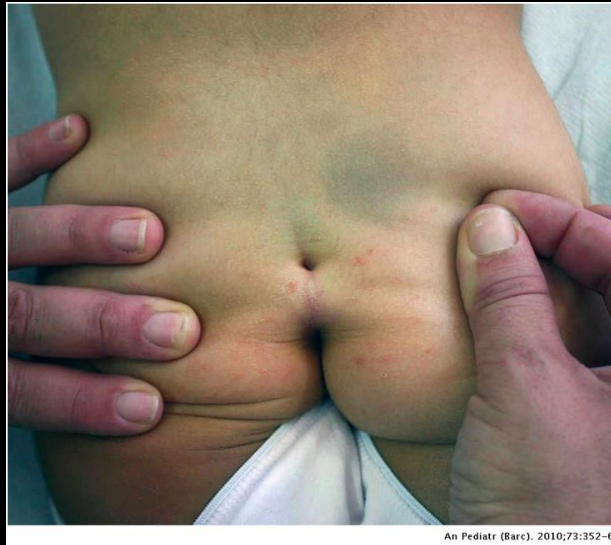ALTERACIONES DE CIERRE DEL TUBO NEURAL (DISRAFIAS ESPINALES)



ESPINA BÍFIDA CERRADA U OCULTA

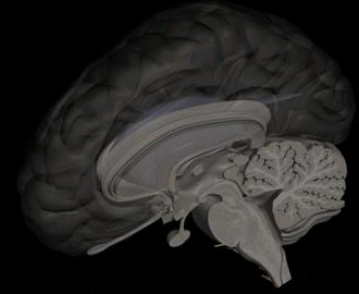
CORRESPONDEN AL 15% DEL TOTAL DE CASOS DE ESPINAS BÍFIDAS Y SE CARACTERIZA POR LA FALTA DE FUSIÓN DE LOS ARCOS DE UNA O MÁS VÉRTEBRAS DEBIDO A LA FALTA DE CRECIMIENTO NORMAL Y DE FUSIÓN EN EL PLANO MEDIO DE SUS MITADES EMBRIONARIAS.

EL DEFECTO DE LOS ARCOS VERTEBRALES ESTÁ CUBIERTO POR PIEL Y POR LO GENERAL NO COMPRENDE EL TEJIDO NERVIOSO SUBYACENTE EL QUE NO SOBRESALE DEL CANAL VERTEBRAL. PUEDE AFECTAR A CUALQUIER NIVEL DE LA MÉDULA ESPINAL, AUNQUE ES MÁS FRECUENTE EN LA REGIÓN LUMBAR INFERIOR Y SACRA (L4-S1)



SINUS DÉRMICO SACROCOXÍGEO
(FOSETA PILONIDAL)

SOSPECHA ERRORES INNATOS DEL METABOLISMO EN RN



-PLANTEARSE ANTE TODO RN QUE NACE SANO Y A LAS POCAS HORAS O DÍAS DE VIDA PRESENTA UN DETERIORO GRADUAL O BRUSCO, PROGRESIVO, DE SU CONDICIÓN GENERAL O NEUROLÓGICA

-FENÓMENOS FRECUENTES QUE PERMITEN SOSPECHARLO:

ANTECEDENTES FAMILIARES DE RN FALLECIDO SIN CAUSA CLARA

ACIDOSIS METABÓLICA

ALCALOSIS RESPIRATORIA

ENCEFALOPATÍA NEONATAL SIN FENÓMENOS CENTINELA DE ASFIXIA

CONVULSIONES REFRACTARIAS

FENOTIPO PARTICULAR

HIPERAMONEMIA-HIPERLACTACIDEMIA

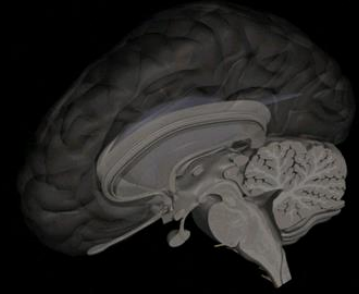
MACRO O MICROCEFALIA

ALTERACIONES ESPECÍFICAS MALFORMATIVAS CORTEZA CEREBRAL

ORIENTACIÓN IMÁGENES RMN CEREBRAL

AYUNO O CONDICIÓN CATABÓLICA COMO DESENCADENANTE

SOSPECHA ERRORES INNATOS DEL METABOLISMO EN RN



-MANEJO ANTE SOSPECHA EIM NEONATAL:

TOMA DE MUESTRA CRÍTICA PARA ESTUDIO POSTERIOR (SANGRE, ORINA, LÍQUIDO CEFALORRAQUÍDEO)

AMONIO, LÁCTICO, PIRÚVICO, GASES VENOSOS, ELP, TANDEN MASS, CUERPOS CETÓNICOS

FRENAR CATABOLISMO: APORTE DE GLUCOSA ENDOVENOSA Y APORTE CALÓRICO TOTAL A UN 110-120% DE NECESIDADES BASALES, RESTRICCIÓN DE PROTEÍNAS, APORTE DE ÁCIDOS GRASOS DE CADENA MEDIA

APORTE COFACTORES ENZIMÁTICOS SEGÚN ORIENTACIÓN DIAGNÓSTICA (CARNITINA, BIOTINA, B12, RIBOFLAVINA, TIAMINA, PIRIDOXINA)

MANEJO EN UNIDAD DE CUIDADOS INTENSIVOS

ERRORES INNATO DEL METABOLISMO

SCREENING NEONATAL AMPLIADO

40 PATOLOGÍAS 1:4.000 RN

-PERFIL DE AMINOÁCIDOS

-PERFIL DE ACILCARNITINAS

-FENILALANINA

-HORMONA TIROTROPINA (TSH)

-BIOTINIDASA

-17 OH PROGESTERONA

-GALACTOSA TOTAL

-GALACTOSA 1P-URIDILTRANSFERASA

-TRIPSINA INMUNOREACTIVA

ESPECTROMETRÍA DE MASAS-TANDEN MASS

FENILKETONURIA

HIPOTIROIDISMO CONGÉNITO

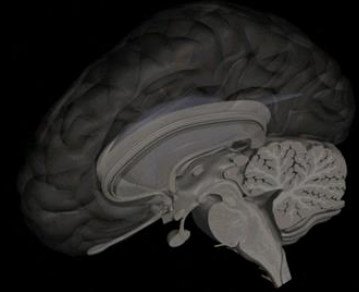
DÉFICIT DE BIOTINIDASA

HIPERPLASIA SUPRARRENAL CONGÉNITA

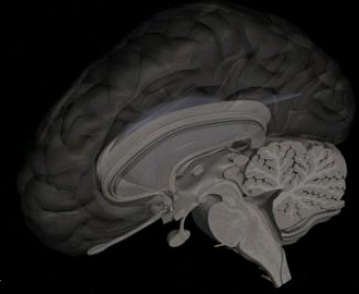
GALACTOSEMIA

GALACTOSEMIA

FIBROSIS QUÍSTICA



CONTENIDOS A DOMINAR POR LOS ESTUDIANTES:



- SOSPECHA PRECOZ Y MANEJO INICIAL DE PARÁLISIS BRAQUIAL
- SOSPECHA, DETECCIÓN TEMPRANA Y MANEJO ADECUADO HIPOGLICEMIA NN
- IDENTIFICAR ENCEFALOPATÍA HIPÓXICA NN Y DERIVAR OPORTUNAMENTE
- SER CAPAZ DE IDENTIFICAR CONVULSIONES NN EN FORMAS CLÁSICAS, SUTILES Y EQUIVALENTES CONVULSIVOS
- SER CAPAZ DE IDENTIFICAR UN RN HIPOTÓNICO Y MANEJO INICIAL
- SER CAPAZ DE DIAGNOSTICAR MICROCEFALIA EN RN Y MANEJO INICIAL
- SER CAPAZ DE IDENTIFICAR MACROCEFALIA EN RN Y MANEJO INICIAL
- CONOCER LAS PRINCIPALES ALTERACIONES DE FORMA CRÁNEO NEONATAL
- SER CAPAZ DE PLANTEAR LA SOSPECHADE EIM EN RN